Lane Medical Library

1894

Zur Methode
der
bogenförmigen Kniegelenkresektion
nach Helferich.

Inaugural-Dissertation

zur

Erlangung der Doctorwürde

in der

Medicin, Chirurgie und Geburtshülfe,

welche

nebst beigefügten Thesen

mit Zustimmung der Hohen Medicinischen Facultät

der Königl. Universität Greifswald

am

Dienstag, den 20. März 1894

Nachmittags 1 Uhr

öffentlich vertheidigen wird

Friedrich Krumnow

aus Grünberg in Schlesien.

Opponenten:

Herr Cand. med. Hueckel.
Herr Cand. med. Struck.
Herr Cand. med. Wichura.

Greifswald.
Druck von Julius Abel.
1894.

Digitized by the Internet Archive
in 2026

https://archive.org/details/IA40154003_0381

Dem Andenken

seines theuren Vaters.

Die Anwendung der Kniegelenkresektion in ausgedehnterem Masse ist eine Errungenschaft der Chirurgie von ziemlich jungem Datum; gleichwohl reicht die vereinzelte Ausführung dieser Operation bis in die Mitte des 18. Jahrhunderts zurück.

Die erste erfolgreiche Resektion im Kniegelenke ist von Filkin, Arzt in Northwich (England), bei Caries des Gelenkes, und datirt vom 23. August 1762. Der Operirte lebte noch nach 20 Jahren und ging ohne Beschwerden.

Veröffentlicht und in weiteren Kreisen bekannt wurde diese Operation indessen erst nach 1781, nachdem H. Park aus Liverpool eine Resectio genu mit Glück unternommen hatte und dieselbe bei Caries an Stelle der Amputation des Oberschenkels warm empfahl. Der Betreffende, ein Matrose, hatte nach 11 Monaten wieder ein völlig brauchbares Bein (obwohl 3 Zoll kürzer als das gesunde) und konnte wieder zur See gehen. — Filkin hatte nach der ersten Publikation Parks 1781 die Priorität für sich in Anspruch genommen, starb aber, ehe er seine Rechte mit genügenden Beweisen unterstützen konnte.

Sein Sohn veröffentlichte indessen in einem Briefe die Einzelheiten der Operation und liess keinen Zweifel darüber, dass sein Vater der erste war, welcher die Resectio genu mit Erfolg ausgeführt hat, und zwar in einem Falle, wo von anderer Seite die Amputation vorgeschlagen, von

den Eltern des Patienten aber abgelehnt war. Es heisst unten an der betreffenden Stelle des Briefes:[1])

In Frankreich war es Moreau der Vater, welcher 1792 in Gegenwart Percy's und anderer Militärchirurgen die erste Resektion im Kniegelenke mit gutem Erfolge ausführte.

Nur sehr langsam indessen hat sich dieses Operationsverfahren eine bleibende Stelle in der Chirurgie errungen.

Zu einer Zeit, wo man dasselbe erst ausführte, wenn alle anderen Mittel erschöpft waren, und seine Resultate dann mit denen der Oberschenkelamputation verglich, hatte es allerdings einen schweren Stand. Ganz besonders fielen, bei der damaligen mangelhaften Handhabung der Wundbehandlung, die grosse, buchtige Weichtheilwunde wie die lange Heilungsdauer bei der Resektion gegen diese Operation sehr schwer ins Gewicht, und die Resultate der Statistik gaben lange Zeit hindurch den Ausschlag zu Ungunsten der Resektion gegenüber der Amputation.

So kam es, dass die Kniegelenksresektion in England und Frankreich, wo Park und Moreau so warm für sie eingetreten waren, in der ersten Hälfte dieses Jahrhunderts kaum geübt wurde.

Relativ häufig wurde in dem gleichen Zeitraume in

---

[1]) „The patient was always of a scrofulous habit and had for many years a tumour on the knee, which gradually increased in size, and to which every topical application was used without effect. By accident, falling from a horse, the patella was fractured; and from a small wound there was discharged about half a pound of fetid foul-coloured pus. Amputation was immediately proposed, but the parents not consenting, my father was called in. Having frequently thought, this method might sometimes succeed, and having performed it once on the dead body, he proposed it to the parents of the patient in this case, though it was an unfavourable one, the patient's general health being much impaired. The parents consenting, a day was fixed to the operation, which was performed 23 rd of August 1762."

Deutschland die Resectio genu unternommen. Aber auch hier waren es nur einige wenige Chirurgen wie Cajetan Textor, Fricke, Ried, Heyfelder, in der Schweiz Demme der Altere und Heusser, welche trotz vielfacher Einwände und Misserfolge immer wieder zu einer Operation zurückkehrten, welche sie für lebensfähig erachteten.

Erst nachdem mit der strengen Einführung der Antisepsis und Asepsis die oben erwähnten Nachtheile der Resektion im Kniegelenke wegfielen, konnte diese sich ihre heutige bedeutende Stellung in der Chirurgie erringen, konnte zu einem selbständigen und in seinen Indicationen von den übrigen abgegrenzten Operationsverfahren werden. Sie ist heute angezeigt einmal in allen Fällen von Unbrauchbarkeit des Kniegelenkes und Beines, wie sie von den verschiedensten Krankheiten als Folgezustand hinterlassen wird, zweitens in allen Fällen von frisch bestehender örtlicher Erkrankung des Gelenkes, welche ausser der Aufhebung der Funktionen des Beines auch die benachbarten Weichtheile und Knochen, durch Uebergreifen des krankhaften Prozesses, bedrohen.

In dem ersten Falle ist die Aufgabe der Resektion eine rein orthopädische; sie ersetzt das meistens im Gelenk stark flektirte, seiner Funktionen völlig beraubte Bein durch eine gerade „lebendige Stütze“ von vorzüglicher Brauchbarkeit. Im zweiten Falle kommt zu dieser Aufgabe die zweite, ebenso wichtige hinzu, durch sorgfältige Entfernung alles krankhaften Gewebes, (seien es Weichtheile, Knorpel oder Knochen), bis ins Gesunde hinein, den verderblichen Prozess zum Stillstande zu bringen.

Zur ersten Kategorie hat man zu rechnen alle Fälle von Flexionskontrakturen nach abgelaufenem tuberkulösen Prozess, ferner Fälle von abgelaufenem Gelenkrheumatismus, Fälle von essentieller Kinderlähmung, Fälle von Arthritis deformans; in die zweite Kategorie stellt man Fälle von

frisch bestehender Tuberkulose, Osteomyelitis und Syphilis im Kniegelenke.

Betreffend die Art und Weise der Ausführung der Operation sehe ich davon ab, die verschiedenen Methoden der Schnittführung zur Eröffnung des Gelenkes hier zu besprechen, da dies schon von anderer Seite vielfach geschehen ist. Auch hängt die Zweckmässigkeit dieses oder jenes Verfahrens von der Individualität des Einzelfalles ab; meistentheils wird sich der |—| förmige Schnitt nach Volkmann mit querer Durchtrennung der Patella (breite Eröffnung des Gelenkes) empfehlen.

Dagegen sei es mir gestattet, auf die Methode der Absägung der Knochenenden etwas näher einzugehen.

Für den einfachen Querschnitt zur Abtrennung der Gelenkenden, wie er in der ersten Zeit der Operation geübt wurde, empfahl Billroth einen schiefen Schnitt (⌒) entweder schräg von vorn oben nach hinten unten oder umgekehrt. Sédillot sägte die Gelenkenden in Keilform (∧) ab und Albert endlich schlug vor, die Resection treppenförmig von vorn nach hinten vorzunehmen. (⌐|_)

Alle diese Methoden haben sich nicht besonders bewähren können und werden übertroffen und für die Zukunft wahrscheinlich vollkommen verdrängt werden durch dns Verfahren der bogenförmigen Resection nach Helferich, wobei das Femurende im konvexen Bogen, das Tibiaende entsprechend konkav abgesägt wird. Die Technik dieses Resektionsverfahrens ist in zwei Vorträgen von Herrn Prof. Dr. Helferich auf den Congressen der Deutschen Gesellschaft für Chirurgie zu Berlin 1890 und 1893 an einer Reihe von Fällen unter Vorlage der gewonnenen Präparate und Photographien auseinandergesetzt worden. Es erübrigt, an dieser Stelle die Vortheile der bogenförmigen Resektion gegenüber den anderen Methoden kurz zu besprechen.

Einmal bietet die bogenförmige Resektion die besten Chancen für ein festes und gerades Zusammenheilen der resecirten Knochen, da die Ausdehnung der Contactflächen bei diesem Verfahren die grösstmögliche ist, auch die Fixation am leichtesten erreicht wird. Verschiebungen von vorn nach hinten, sowie im Sinne von Ein- oder Auswärtsrotation sind von vornherein ausgeschlossen, da die resecirten Knochenenden wie die Gelenkenden eines Ginglymus aufeinanderpassen. So wird die Fixation in der einfachsten Weise erreicht durch das seitliche Einlegen starker, doppelter Katgutnähte, als Ersatz der durchtrennten Ligg. lateralia, welche das Periost und die Weichtheile fassen. Dabei sind gleichzeitig seitliche Verschiebungen unmöglich gemacht.

Veränderungen der Stellung im Sinne von Flexion oder Hyperextension (Rekurvation) werden leicht und wirksam durch den Schienenverband vermieden.

Sodann ist man bei der bogenförmigen Absägung der Gelenkenden besser als bei jeder anderen Methode in der Lage, die Knochenenden in möglichst dünner Lage zu entfernen, unbeschadet des festen Zusammenheilens der Flächen. Man beschränkt in Folge dessen die Verkürzung des operirten Beines auf ein Minimum und vermeidet ausserdem bei jugendlichen Individuen auch in den schwierigsten Fällen durch das Wegnehmen dünnster Lamellen, eine Verletzung des Intermediärknorpels der Epiphyse.

Endlich hat man in Fällen von hochgradiger Beugekontraktur des Kniegelenkes, bei welchen die Geradstellung des Beines in einmaliger Sitzung unmöglich oder (wegen der zu starken Dehnung der Weichtheile in der Kniekehle und den damit verbundenen Cirkulationsstörungen) doch wenigstens nicht wünschenswerth erscheint, bei der bogenförmigen Resektion die Möglichkeit, die Geradstellung des Beines in mehreren Sitzungen allmählich zu erreichen.

Ich lasse nunmehr die Beschreibung einer Reihe hiehergehöriger Krankheitsfälle folgen, deren Veröffentlichung mir von Herrn Prof. Helferich gütigst gestattet wurde. Dieselben kamen im Laufe der beiden letzten Jahre in der Greifswalder chirurgischen Klinik zur Operation, und ich hatte Gelegenheit, einen grossen Theil derselben selbst zu beobachten.

Auf den Tafeln I und II habe ich den einzelnen Krankengeschichten die Zeichnungen der gewonnenen Präparate beigefügt.

I. Arthrodese mit Resektion.

Fall von Schlottergelenk im rechten Knie, infolge von essentieller Kinderlähmung. Arthrodese mit bogenförmiger Absägung der Gelenkenden. — Heilung.

Der 5jährige Louis Blume aus Bielefeld war bis zu seinem zweiten Jahre gesund. Seitdem ausgedehnte Lähmung der rechten Extremität im Anschlusse an eine akut fieberhafte Erkrankung.

Aufnahme am 3. Mai 1893. Typischer Befund schwerer essentieller Kinderlähmung. Muskulatur des ganzen rechten Beines sehr schwach entwickelt, schlaff, besonders am Unterschenkel; die Knochen dünn, Tibia und Fibula verkürzt. Flexion im Hüftgelenk möglich, Streckung im Hüft- und Kniegelenk unmöglich. Das letztere zeigt eine Flexionskontraktur von 30°. Die Beugestellung des rechten Hüftgelenkes beträgt ungefähr 60°. Pes calcaneus rechterseits; Supination des rechten Fusses in abnormer Weise möglich.

Operation am 12. Mai 1893. Arthrodese im rechten Kniegelenk mit bogenförmiger Absägung der Gelenkenden. (Es werden von Femur und Tibia nur die Knorpelscheiben in dünnster Lage abgeschält, Taf. I). Exstirpation der Kapsel. Schienenverband.

Verlauf sehr günstig, völlig fieberfrei.

Erster Verbandwechsel am 24. Mai 1893. Knie fest bei vorzüglicher Stellung. Wunden fast völlig geheilt. Entlassung mit Gypsverband am 9. Juni 1893.

II. Resektion bei Arthritis deformans.

Fall von schwerer Arthritis deformans mit sehr starkem genu valgum. Bogenförmige Resektion. — Heilung.

Der 56jährige Arbeiter Johann Gentz aus Gr. Jestin leidet seit $1^1/_2$ Jahren an typischer schwerer Arthritis deformans im Anschlusse an eine Verletzung des rechten Kniegelenkes. Zunehmende Gebrauchsunfähigkeit des rechten Beines.

Aufnahme erfolgt am 1. Mai 1893.

Der Befund ergiebt Folgendes: Das rechte Knie erscheint stark deformirt; der innere Condylus, ausserordentlich vergrössert, springt weit vor. Ausserdem besteht ein hochgradiges genu valgum, die Patella ist nach aussen verschoben.

Operation am 3. Mai 1893. Nach Eröffnung des Gelenkes zeigt sich die Kapsel stark verdickt. Am äusseren Condylus ist der Knorpel verloren gegangen, der Knochen typisch eburnirt; der innere Condylus weist an seiner Innenfläche eine grosse Anzahl von Osteophyten auf. Exstirpation der Kapsel in toto, sowie der Patella Bogenförmige Absägung der Knochenenden (dabei ist es ausserordentlich schwierig, durch den stark eburnirten Condylus ext. hindurchzukommen).

Das Präparat (Taf. I) zeigt sehr schöne Schnittflächen, typisch eburnirt. Das vom Femur abgesägte Stück zeigt eine theilweise nur minimale Dicke, grösste Dicke $^1/_2$ cm; Dicke der abgesägten Tibiafläche aussen $^1/_4$—$^1/_2$ cm.

Verlauf völlig fieberfrei. Am 1. Juni Verband-

wechsel. Vollkommene Heilung in gerader Stellung, federnde Festigkeit.

Am 8. Juni Patient mit Gypsverband entlassen.

III. Resektion bei Gonitis syphilitica.

Fall von Gonitis syphilitica. Resectio genu bogenförmig. Zittmannsche Kurheilung.

Der 23jährige Knecht Heinrich Lange aus Nieder-Hinrichshagen sucht Hülfe in hiesiger chirurgische Klinik wegen Gebrauchsunfähigkeit des linken Kniees infolge starker Geschwulst desselben.

Aufnahme erfogt am 22. November 1892.

Der Befund ergiebt Folgendes: Sehr blasser, schlecht genährter junger Mann. Im linken Kniegelenk besteht fast völlige Anklyose in Streckstellung. Die Kniegelenksgegend ist fast um ein Drittel des Umfanges der gesunden Seite vergrössert. An der Vorderseite des Knies bestehen bestehen drei Fistelöffnungen, durch welche man mit der Sonde auf rauhen Knochen gelangt. Mässige Schmerzhaftigkeit, geringes Ballotement der Patella, etwas Reiben im Gelenk.

Operation am 6. Dezember 1892.

Schnitt quer über die Patella, seitlich zwei Längsschnitte. Durchsägung der Patella, welche an ihrer Hinterfläche fast völlig vom Knorpel entblösst ist; daher Exstirpation derselben. Bei Eröffnung des Gelenkes zeigen sich ausserordentlich dicke Schwarten, und die Kapsel zu einer theilweise granulirenden Membran degenerirt. Aus dem Gelenk quillt Eiter. Exstirpation der Kapsel in toto. Exkochleation und Drainage der Fistelgänge. Bogenförmige Absägung der Gelenkenden. Knochenherde sind nicht vorhanden. Es wird vorzügliche Adaptation der Knochenflächen in guter Stellung erreicht. Fixation durch

zwei seitliche, die Weichtheile fassende Catgut-Nähte, Hautseidennaht, wobei zwei seitliche Öffnungen zum Abfluss der Sekrete gelassen werden. („Knopflöcher"). Trockener Verband; eine hintere, zwei seitliche Hartgummischienen. Vorne eine Kramer'sche Drahtschiene.

Das Präparat (Taf. I) zeigt die Gelenkenden fast völlig vom Knorpel entblösst, ohne Knochenheerde. Das abgesägte Femurstück zeigt sich stellenweise ausserordentlich dünn, grösste Dicke $^3/_4$ cm. Die von der Tibia weggenommene Scheibe weist eine Dicke von $^3/_4$ cm auf.

Verlauf.

Infolge des sehr schlechten Ernährungszustandes des Patienten zieht sich die Wundheilung lange Zeit hin. Erst nachdem eine Kur mit decoctum Zittmannii fortius bei sehr conzentrirter und reichlicher Diät eingeleitet wird, beginnt das Allgemeinbefinden des Patienten und der Wundbefund sich erheblich zu bessern.

Am 30. September 1893 wird Patient in poliklinische Behandlung entlassen. Das Knie ist fest in guter Stellung.

IV. Fälle von hochgradiger Flexionskontraktur im Kniegelenk nach abgelaufenem tuberkulösen Prozess. Bogenförmige Resektion. — Heilung.

1. Die 7jähr. Arbeitertochter Anna Berg aus Falkenhagen erkrankte vor $^3/_4$ Jahren an tuberkulöser Kniegelenksentzündung mit deren typischen Folgen.

Wegen der beständig zunehmenden Beugestellung im Knie Überweisung der Patientin an die hiesige chirurgische Klinik.

Anfnahme am 12. Juli 1892. Der Befund zeigt das linke Knie in Flexionsstellung von etwa 100^0, ausserordentlich deformirt. Tibia gegen den Femur nach hinten subluxirt, starke Verdickung der Condylen.

Umfang: links: 27 cm, rechts: 22 cm.
Entfernung von trochanter major bis condylus ext.
rechts: 27 cm, links: 32 cm.
Muskulatur links atrophisch.
Mitte Oberschenkel
links: 26 cm, rechts: 27 cm.
Mitte Unterschenkel
links: 16 cm, rechts: 19 cm.

Operation am 15. Juli 1892 in typischer Weise. Nach Eröffnung des Gelenkes zeigt sich dasselbe durch Narbenmassen verödet. Exstirpation der Kapsel in toto. Bogenförmige Absägung ganz dünner Lamellen (fast ausschliesslich der Knorpel) von Femur und Tibia (Taf. I.). Nirgends ein Knochenherd. Exstirpation der Patella, weil für die Adaptation der Knochen zu gross. Naht. Typischer Schienenverband. Suspension.

Verlauf sehr günstig, völlig fieberfrei.

Verbandwechsel am 13. August 1892.

Heilung per primam, federnde Festigkeit, gute Stellung.

Entlassung am 17. August mit Wasserglasverband.

2. Der 7jähr. Erich Wendt aus Pasewalk erkrankte vor ca. 1½ Jahren an tuberkulöser Entzündung des linken Kniegelenkes und behielt Unbeweglichkeit desselben bei Flexionsstellung des Beines zurück.

Aufnahme erfolgt am 26. April 1893.

Der Befund ist folgender: der linke Unterschenkel befindet sich in Beugestellung von etwa 95°.

Umfang des Kniees:
links: 30 cm, rechts: 24 cm

Unterschenkelmuskulatur links atrophisch, geringe Valgusstellung.

Operation am 28. April 1893.

Nach Exstirpation der ganzen stark verdickten Kapsel

sammt dem oberen Recessus bogenförmige Resektion in typischer Weise. Keine Knochenheerde. Es handelt sich um einen im Wesentlichen ausgeheilten Prozess. Völlige Geradstellung des Beines erzielt. Das Präparat zeigt fast nur den Gelenkknorpel in seiner dünnen Lage. (Taf. I.)

Verlauf sehr günstig, völlig fieberfrei.

Knie am 7. Juni in vorzüglicher Stellung fest.

Patient am 11. Juni geheilt entlassen.

V. Fälle von rein synovialer Tuberkulose des Kniegelenkes, theilweise mit starker Flexionskontraktur. Heilung nach bogenförmiger Resektion.

1. Die 8jähr. Arbeitertochter Martha Krassow aus Venz a/R. leidet seit einem Jahre an tuberkulöser Kniegelenksentzündung und deren Folgen. Das kranke Knie wurde schmerzhaft, schwoll an und kam in zunehmende Beugestellung.

Aufnahme in die chirurgische Klinik am 15. April 1893.

Der Befund ist folgender:

Das linke Kniegelenk zeigt eine Beugungskontraktur von 110°. Aktive Flexion und Extension des Unterschenkels unmöglich. Grösster Umfang des Kniees:

links: 32 cm, rechts: 22 cm.

Der linke Unterschenkel ist nach hinten subluxirt. Der obere Recessus zeigt sich stark angefüllt. Temperatur am Abend nach der Aufnahme 39.0°.

Operation am 19. April 1893.

Typischer |—| Schnitt über das Kniegelenk; es entleert sich Eiter in reichlicher Menge ans dem eröffneten Gelenk. Durchsägung der Patella; es zeigt sich, dass das Knie durch bindegewebige Stränge in der Flexionsstellung fixirt ist. Exstirpation der Patella und der stark verdickten

Kapsel. Bogenförmige Resektion von Femur und Tibia. Völlige Geradstellung des Beines.

Das Präparat zeigt am Condylus int. des Femurstückes grösste Dicke von 1 cm, am Condylus ext. von $^1/_4$—$^1/_2$ cm, an der Tibiascheibe von $^1/_2$ cm (Tafel I).

Der Verlauf war günstig. Höchste Temperatur am Tage nach der Operation 38,4; dann fieberfrei.

Am 26. April Verbandwechsel in Narkose wegen geringer Temperatursteigerung Stellung des Beines gut.

Beim vierten Verbandwechel am 4. Juni 1893 federnde Festigkeit vorhanden, die Wunden granuliren rein. Patientin wird mit gefenstertem Gypsverband in Behandlung des Arztes entlassen.

2. Die 36jähr. Gärtnerstrau Auguste Meierhof aus Deven leidet seit ihrem 16. Jahre an den Folgen einer allerdings nur leichten tuberkulösen Entzündung des rechten Kniegelenkes. Vor einem Jahre verschlimmerte sich jedoch ihr Zustand soweit, dass sie gar nicht mehr recht gehen konnte.

Bei ihrer Aufnahme am 27. April 1893 ergiebt der Befund starke Schwellung und Schmerzhaftigkeit (Tumor albus) des rechten Kniegelenkes.

Deutlicher Erguss vorhanden.

Operation am 29. April 1893.

Exstirpation der schon etwas geschrumpften, fungös entarteten Kapsel in toto mitsammt der Patella. Keine knöcherne Ankylose, kein tuberkulöser Knochenherd. Bogenförmige Resektion, wobei vom äusseren Femurcondylus nur eine ganz dünne Scheibe entfernt wird.

Völlige Geradstreckung; die Knochenenden passen vorzüglich aufeinander.

Präparat: (Taf. I.) Knorpel erhalten, keine Knochenherde. Das abgesägte Femurstück zeigt eine Dicke von nur etwa $^1/_4$ cm, Dicke der Tibiascheibe $^1/_2$ cm.

Verlauf gut. Höchste Temperatur am Tage nach der Operation 38,3°, dann fieberlos.

Am 4. Juni 1893 wird Patientin mit Gyps-Verband entlassen.

3. Synoviale Tuberkulose des Kniegelenkes mit starker Beugekontraktur. Bogenförmige Resektion. Heilung. Völlige Geradstreckung des Beines in wiederholter Sitzung erreicht.

Der 7jähr. Arbeitersohn Ferdinand Michaelis aus Arnswalde erkrankte im Herbst 1892 im Anschlusse an einen Fall von tuberkulöser Entzündung des Kniegelenkes.

Bei der Aufnahme am 2. Mai 1893 zeigt das linke Kniegelenk starke Schwellung (Tumor albus) und eine Beugekontraktur von 90°, wobei auch passive Bewegungen nur unter grossen Schmerzen möglich sind.

Operation am 4. Mai 1893.

Typische bogenförmige Resektion des Kniegelenkes. Die Patella wird mit entfernt. Knochenherde sind nicht vorhanden.

Das zarte Präparat zeigt fast nur den Knorpel der Gelenkenden, grösste Dicke $^1/_4$ cm (Taf. I.).

Verlauf günstig. Patient dauernd völlig fieberfrei. Es gelingt nach drei Sitzungen, die völlige Geradstellung des Beines zu erzielen.

Patient wird am 8. Juni 1893 mit Gypsverband geheilt entlassen.

VI. Fälle von Kniegelenktuberkulose mit Knochenherden, zum Theil mit Beugekontraktur.

1. Fall von sehr schwerer Kniegelenktuberkulose mit Knochenherden und ausgedehnter Fistel- und Abscessbildung.

Der 9 Jahre alte Arbeitersohn Hermann Modrow aus Zeinike litt seit dem Oktober 1891 im Anschlusse an einen Fall auf das rechte Knie an Steifigkeit und Schmerzhaftigkeit desselben. Im Laufe der Zeit trat eine Contractur in halb flektirter Stellung ein.

Nach vergeblicher Therapie des behandelnden Arztes, welcher auch einen operativen Eingriff versucht hatte, kam Patient am 15. Juni 1892 zur Aufnahme in die chirurgische Klinik.

Befund: Das rechte Kniegelenk in Flexionsstellung von ca. 110°. Der Umfang in der Mitte der Patella

rechts : 32 cm
links : 25 cm

Schwellung des unteren Drittels des Oberschenkels, geht, sich allmählich verbreiternd, auf die Kniegelenksgegend über und endigt plötzlich in der Höhe der tuberositas tibiae. Es prominiren etwas stärker die Gegend des Condylus int. femoris et tibiae. Am unteren Rande der Schwellung vorn etwas über erbsengrosse Ulcerationen. Fistelöffnungen fingerbreit über dem Köpfchen der Fibula und in der Mitte des Oberschenkels, an der hinteren Seite desselben. Der Femur ist im Bereiche der Schwellung intensiv schmerzhaft. Beugung ist um ca. 20° aus der Contracturstellung heraus möglich, Streckung um ca. 5° unter mässigen Schmerzen. Dabei spürt man Reiben. Die Umschlagstelle der Kapsel ist deutlich zu fühlen.

Operation am 20. Juni 1892.

Vorderer Lappenschnitt wie zur Gritti'schen Operation.

Dabei werden mehrere in den Weichtheilen sitzende Käseherde eröffnet. Theils mit dem scharfen Löffel, theils mit Scheere und Pinzette wird alles irgendwie verdächtige Gewebe bis ins Gesunde hinein entfernt. Darauf Freilegung der Fistelgänge durch Spaltung der Weichtheile über denselben. Excochleation.

Exstirpation der Kapsel in toto. In der Fossa intercondyloidea belegene Granulationsmassen werden mit dem Hohlmesser ausgeschabt. Knorpeldefekte am Condylus int. und ext. im Umfange von etwa Fünfpfennigstückgrösse. Excochleation der nur ganz oberflächlichen Knochenherde. Die Revision ergiebt noch zahlreiche disseminirte Eiterherde und Fistelgänge. Es wird sorgfältigst alles irgendwie erkennbare tuberkulöse Gewebe entfernt. Nur der Umstand, dass bei nochmaliger genauer Revision das Operationsfeld im klinischen Sinne gesprochen völlig rein erschien, ferner die Knochenenden eine nur ganz oberflächliche Erkrankung zeigten, konnten den Operateur veranlassen, trotz der enormen Ausdehnung der Eiterherde und tuberkulösen Fisteln, von der Amputation des Gliedes abzusehen und zur Resektion zu schreiten. Bogenförmig werden die Gelenkenden abgesägt. Adaptation der Knochenflächen und Stellung sind vorzüglich. Jodoformemulsion. Naht. Typischer Schienenverband.

Das Präparat zeigt die erwähnten Knochenherde; ist am Condylus ext. $^1/_2$ cm dick; Dicke der Tibiascheibe $^1/_4$—$^1/_2$ cm. (Taf. I.)

Verlauf gut. Höchste Temperatur am zweiten Tage nach der Operation 37,8°.

Erster Verbandwechsel am 2. Juli wegen Fiebersteigerung. Gute Granulationen. Beginnende Festigkeit. Gute Stellung.

Zweiter Verbandwechsel am 16. Juli. Heilung

bis auf kleine Granulationsstellen. Federnde Festigkeit. Gute Stellung.

Am 4. August wird Patient mit abnehmbarem Wasserglasverbande geheilt entlassen. Völlige Festigkeit. Gute Stellung.

2. Fall von schwerer Kniegelenktuberkulose mit Knochenherden. Nach erfolglosen Jodoformglycerin-Injectionen: Bogenförmige Resektion. — Heilung.

Der 17jähr. Wilhelm Kühn aus Behnkenhagen erkrankte vor zwei Jahren im Anschlusse an eine Verletzung an schwerer tuberkulöser Kniegelenkentzündung, welche in der Folge die Funktionsfähigkeit des rechten Beines fast gänzlich aufhob.

Bei der Aufnahme am 12. Juni 1892 zeigt sich das rechte Kniegelenk an der Innenseite mässig geschwollen, in leicht flektirter Stellung. Beugung aktiv bis 140° möglich, bei geringem Reiben.

Epicondylus int. fem. auf Druck stark schmerzhaft, ebenso innerer oberer Rand der Tibia.

Nach dreimaliger Jodoform-Glycerin-Injection, welche eine Reaktion durch Fiebersteigerung nicht ergiebt, im übrigen aber den Krankheitszustand des rechten Kniegelenks verschlimmert, am 13. Juli Operation in Narkose und Blutleere. |—| förmiger Schnitt mit querer Durchtrennung der Patella. Entleerung von Eiter aus dem eröffneten Gelenk. Patella erscheint krank und wird daher entfernt. Gründliche Exstirpation der sulzig entarteten Kapsel. Tuberkulöser Knochenherd am inneren Rande des inneren Femur-Condylus und an der inneren oberen Kante der Tibia, mit Verlust des Knorpels an diesen Stellen. Bei der bogenförmigen Absägung der Gelenkenden muss von der Tibia in zwei Scheiben (Taf. I) soviel fortgenommen werden, dass an einer Stelle in der Mitte

der Tibia die knorpelige Ephysengrenze freiliegt. Zwei trotzdem zurückbleibende Herde an der inneren oberen Kante der Tibia werden mit Lüer'scher Zange entfernt und mit dem Paquelin ausgebrannt, ebenso eine noch zurückgebliebene Stelle am inneren Condylus der resecirten Femurfläche. Die Fossia intercondyloidea fem. wird mit dem gebogenen Messer gründlich gesäubert, Berieselung der Wundflächen mit Kochsalz, Abtupfen mit Sublimat, Umstechung der sichtbaren Gefässe, Injection von Jodoform-Glycerin in das resecirte Gelenk. Hintere Guttapercha-Schiene, vordere Kramer'sche Schiene.

Das Präparat (Taf. I) zeigt die erwähnten Herde in der Tibia und im inneren Femurcondylus, Dicke der abgesägten Knochenstücke am Femurende innen $1^1/_4$ cm, aussen $1^1/_2$ cm; Dicke der Tibiascheiben zusammengenommen 1 cm.

Verlauf sehr gut, gänzlich fieberlos.

Erster Verbandwechsel am 9. August. Gestreckte Stellung im Knie, beginnende Festigkeit.

Zweiter Verbandwechsel am 21. August. Federnde Festigkeit. Wasserglasverband.

Dritter Verbandwechsel am 6. September. Wunde völlig geheilt, Stellung gut. Leichtes Federn im Knie. Wasserglasverband über Zinkleimtricot. Damit wird Patient am 9. September entlassen.

3. Fall von hochgradiger tuberkulösr Erkrankung des Kniegelenkes mit Knochenherden. Resectio bogenförmig. — Heilung.

Der 21jähr. Postgehilfe Johannes Nimtz aus Neustettin leidet seit einem halben Jahre an zunehmender Gebrauchsunfähigkeit des linken Kniees, welche ihm die Ausübung seines Berufes schliesslich vollkommen unmöglich macht.

Nach längerer vergeblicher ärztlicher und klinischer Behandlung.

Aufnahme in die hiesige chirurgische Klinik am 9. September 1892.

Befund: Blasser, phthisisch aussehender junger Mann. Das linke Kniegelenk steht in mässiger Flexion (ca. 160°) und ist spindelförmig aufgetrieben (Tumor albus). Haut anämisch, zahlreiche Hautvenen treten stark hervor.

Am Condylus int. Femoris ein intensiver Schmerzdruckpunkt. Mässiges Reiben vorhanden.

Operation am 10. Sept. 1892 mit breiter Eröffnung des Gelenkes. Durchsägung der Patella. Dieselbe ist an der Hinterseite stark erkrankt und wird exstirpirt. Es handelt sich, was die Kapsel selbst anbetrifft, um einen ausgeheilten Prozess. Totale Exstirpation der Kapsel in typischer Weise. Femur sowie Fibia von Knorpel völlig entblösst und dicht besät mit Osteophyten; der innere Femurcondylus zeigt tiefe kariöse Stellen. Bogenförmige Absägung der Femur- und Tibiagelenkfläche. Ein Granulationsherd an der Hinterseite des äusseren Femurcondylus wird mit dem Meissel entfernt; die kariösen Stellen am inneren Femurcondylus werden theils mit dem Meissel, theils mit dem scharfen Löffel gesäubert. Die Inspektion der Tibiasägefläche ergiebt einen erbsengrossen Herd bindegewebiger Entartung im inneren Condylus, welche excochleirt wird. Adaptation der Knochenflächen bei geringer Varusstellung. Fixation mit seitlichen Catgutnähten in typischer Weise. Versenkte Catgutnaht. Seitliche Drainöffnungen („Knopflöcher") zum Abfluss der Sekrete Hautseidennaht. Typischer Schienenverband.

Verlauf günstig. Höchste Temperatur am Tage nach der Operation 37,8°.

Erster Verbandwechsel am 22. September, wegen mässigen Geruches des Verbandes, ohne Vorhanden-

sein von Fieber. Der Verband ist stark mit Sekret durchtränkt, einzelne Fäden ganz durchgeschnitten, Stellung gut, Fixation wie vordem.

Bei den folgenden Revisionen lässt die Sekretion nach, eine eingetretene leichte Flexionsstellung wird korrigirt. Wundheilung gut.

Am 29. October wird Patient mit Wasserglasverband entlassen. Stellung gut, Flexion völlig ausgeglichen, leichtes Genu varum; beginnende Festigkeit.

4. Schwere Kniegelenktuberkulose mit Knochenherden. Komplizirende Scarlatina. — Bogenförmige Resektion. — Heilung.

Der 17 Jahre alte Arbeiter August Jann aus Rinow leidet seit 6 Jahren an Schwellung und Steifigkeit im linken Kniegelenk. Aerztliche Behandlung erzielte keinerlei Besserung, seit 8 Wochen bedeutende Verschlimmerung des Leidens; Beugekontraktur.

Aufnahme am 10. November 1892.

Befund ergiebt das linke Kniegelenk in mässiger Flexionsstellung, spindelförmig aufgetrieben, heisser als das rechte (Tumor albus),

Umfang des Knies links: 36 cm., rechts: 32 cm.

Länge des Oberschenkels

links: 47 cm., rechts: 45 cm.

Operation am 24. November. In typischer Weise breite Eröffnung des Gelenkes; die Patella, an der Hinterseite schwer erkrankt, wird exstirpirt. Excision der stark verdickten und geschrumpften Kapsel in toto. Bogenförmige Absägung der Gelenkenden, deren Knorpel zum grossen Theile geschwunden ist. Mehrere Herde an der Aussenseite der Tibia und im Condylus ext. fem., werden exkochleirt und mit dem Thermokauter ausgeglüht. An-

passung der Knochenenden gelingt vorzüglich, Naht. Typischer Schienenverband.

Das Präparat zeigt die oben beschriebenen Knochenherde; der Knorpel ist stellenweise stark angefressen, Dicke des Femurstückes $^3/_4$ cm., der Tibiascheibe $^1/_4$—$^1/_2$ cm. (Taf. I).

Verlauf komplizirt durch eine Scarlatina, welche aber typische Abschuppung aufweist und die Wundheilung in keiner Weise beeinflusst.

Beim Verbandwechsel am 13. Dezember geringe Sekretion, Stellung leicht rekurvirt; Correction derselben.

Am 24. Januar Entlassung mit dem ersten Gypsverband.

5. Fall von mittelschwerer Tuberkulose des Kniegelenkes mit Knochenherden, bogenförmige Resektion. Heilung.

Der 17jähr. Schneiderlehrling Otto Lüdke aus Wangrin ist seit drei Jahren im Anschlusse an einen Fall an Tuberkulose des linken Kniegelenkes erkrankt.

Bei seiner Aufnahme am 17. Januar 1893 zeigt das linke Kniegelenk mässige Schwellung und eine Flexionsstellung von ca. 160°, ferner starkes Hervortreten der Femurcondylen. Die Umschlagsfalte im oberen Recessus ist sehr deutlich zu fühlen. Beugung bis zum rechten Winkel möglich, völlige Streckung auch passiv nicht ausführbar.

Operation am 19. Januar in typischer Weise. Exstirpation der narbig geschrumpten Kapsel in toto, desgleichen der Patella. (Der obere Recessus ist durch narbiges Gewebe abgeschlossen und mit serösem Inhalt gefüllt.) Der Knorpel fehlt an der Aussenfläche des äusseren Femurcondylus und am äusseren Tibiarande, ist im übrigen stellenweise angefressen. Die Regio inter-

condyloidea ist dicht besät mit Osteophyten, ebenso die hintere Fläche des inneren Condylus. Bogenförmige Absägung der Gelenkenden. Ein etwa Zehnpfennigstück grosser Herd auf der Sägefläche des äusseren Condylus wird in toto mit dem Hohlmeissel ohne Hammer herausgelöst; ein kleiner Herd in der fossa intercondyloidea excochleirt. Naht. Typischer Schienenverband. Suspension.

Präparat. Dicke der abgesägten Stücke am Femur $^3/_4$ cm, an der Tibia $^1/_2$—$^3/_4$ cm. (Taf. II). Der Knorpel zeigt sich an vielen Stellen defect.

Verlauf günstig. Höchste Temperatur am zweiten Tage nach der Operation $38{,}5^0$, am folgenden $38{,}3^0$; dann fieberfrei.

Erster Verbandwechsel am 9. Februar. Wunde geheilt. Entfernung der Nähte. Gute Stellung, beginnende Festigkeit.

Zweiter Verbandwechsel am 25. Februar. Federnde Festigkeit. Stellung gut. Gypsverband.

Dritter Verbandwechsel am 17. März. Völlig fest in guter Stellung. Wasserglasverband. Damit wird Patient am 22. März entlassen.

6. Fall von schwerer Kniegelenktuberkulose mit Knochenherden und Fistelbildung, sowie spitzwinkeliger Beugekontraktur. Resektion bogenförmig. — Heilung.

Der 13jährige Tischlersohn Paul Krentz aus Franzburg hat seit seinem 5. Jahre ein Kniegelenkleiden rechterseits, das schleichend begann, in den letzten 3 Jahren sich aber derart verschlimmerte, dass die Funktionen des rechten Kniees vollkommen aufgehoben wurden.

Aufnahme am 7. April 1893. Befund: Das rechte Kniegelenk in spitzwinkeliger Flexionsstellung von 80^0, aktive und passive Beweglichkeit minimal. Ge-

lenkkontouren völlig verstrichen. Condylus ext. fem. e
tib. sehr stark prominirend, auf Druck ausserordentlic
schmerzhaft. An der Aussenseite des Gelenkes zwei Fistel
Muskulatur der rechten Exstremität atrophisch.

Umfang Mitte Oberschenkel
links: 29 cm,
rechts: 23 cm.
Umfang Mitte Unterschenkel
links: 23 cm,
rechts: 20 cm.

Operation am 12. April 1893. Excochleation un
Tamponade der Fistelgänge, breite Eröffnung des Gelenkes
Exstirpation der Patella, typische Excision des oberen
unteren und hinteren Kapselabschnittes. Knorpel auf der
Condylus ext. fem. vollständig geschwunden. Bogen
förmige Absägung der Gelenkenden. Zwei Knochenherd
im äusseren Tibia- und Femurcondylus werden ausgestemm
und mit dem Paquelin ausgebrannt. Geringe Valgusstellung
im übrigen Adaptation so vorzüglich, dass die Knoche
fast ohne Fixation liegen. Typischer Schienenverband.

Das Präparat (Tafel II), zeigt zahlreiche Knorpel
defecte, besonders stark an der Aussenseite des Femur
stückes; Dicke des Femurstückes sowie der Tibiascheib
$^1/_2$ cm.

Verlauf sehr gut. Höchste Temperaturen an de
beiden der Operation folgenden Tagen, 37,8°, dan
fieberlos.

Erster Verbandwechsel am 25. April. Beginnend
Festigkeit, Stellung gut.

Beim Verbandwechsel am 22. Juni: Wunden ge
heilt, geringe Flexionsstellung, daher Correctur. Gyps
verband.

Bei der Revision am 8. Juli: Völlige Festigkeit, Stellung
vorzüglich.

Patient wird am 11. Juli 1893 geheilt entlassen

7. Mittelschwere Tuberkulose des Kniegelenkes mit Knochenherden in beiden Femurcondylen. Mässige Flexionskontractur. Bogenförmige Resektion. — Heilung.

Der 9jähr. Maurersohn Franz Dörr aus Arnswalde leidet seit Februar 1893 im Anschlusse an eine kleine Verletzung an tuberkulöser Kniegelenkentzündung mit deren typischen Folgen.

Bei der Aufnahme am 2. Mai 1893 zeigt das rechte Knie eine Beugestellung von ca. 140°, starke Schwellung und mehrere Fistelöffnungen zu beiden Seiten. Federnde Festigkeit des Kniees.

Operation am 5. Mai 1893. Nach breiter Eröffnung des Gelenkes totale Exstirpation der fungösen, zum Theil eitrig durchsetzten Kapsel, sowie der Patella. Spaltung, Excochleation und Tamponade der Fistelgänge. Bogenförmige Resektion der Gelenkenden. Drei grosse Herde im Condylus int. und ext. Daher nochmalige Absägung einer Knochenlamelle; (siehe Präparat Tafel II); darauf die Herde mit Lüer'scher Zange und Paquelin entfernt. Jodoformemulsion. Naht wie gewöhnlich. Typischer Schienenverband. Suspension.

Verlauf günstig. Höchste Temperatur am zweiten Tage nach der Operation 38,2°, am dritten 38,0°, dann normal.

Beim zweiten Verbandwechsel am 24. Mai 1893: Stellung gut, Wunden granuliren rein.

Entlassung am 8. Juni 1893.

8. Tuberkulose des Kniegelenkes mit spitzwinkliger Kontraktur. Beginnende Herdbildung im Knochen, Bogenförmige Resektion. — Heilung.

Der 15 Jahre alte Buchbinderlehrling Friedrich Jantzen aus Franzburg erkrankte im Alter von 6 Jahren an tuber-

kulöser Entzündung des rechten Kniegelenkes mit folgender, immer stärker werdender Flexionskontraktur.

Aufnahme am 9. Mai 1893. Starke Schwellung des rechten Kniegelenkes (Tumor albus), Kontouren verstrichen. Beugestellung von 60°. Aktive und passive Bewegung nur in ganz geringer Ausdehnung möglich.

Operation am 13. Mai 1893. In typischer Weise Exstirpation der geschrumpften Kapsel in toto. Knorpel am äusseren Femurcondylus schon vollständig geschwunden, am Tibiaende nur noch zum Theil erhalten. Bogenförmige Absägung der Gelenkenden. Kleine Granulationsherde an den Tibiacondylen werden excochleirt und mit dem Paquelin ausgebrannt. Adaptation der Knochenenden in guter Stellung.

Das Präparat (Tafel II) zeigt am Femurstück eine Dicke von $1\frac{1}{4}$ cm, im Condylus ext. einen grossen Knochenherd; Dicke der Tibiascheibe $\frac{1}{2}$ cm.

Verlauf gut. Höchste Temperatur am Tage nach der Operation 37,9°, am zweiten Tage 38,2°, dann normal.

Erster Verbandwechsel am 16. Juni. Festigkeit noch nicht völlig erreicht.

Wunden bis auf kleine Granulationsstellen geheilt. Stellung gut.

Beim zweiten Verbandwechsel: Heilung, federnde Festigkeit, Stellung gut.

Entlassung am 5. Juli 1893 mit Gypsverband.

9. Fall von Kniegelenktuberkulose mit geringer Herdbildung im Knochen. Multiple Tuberkulose der Haut. Bogenförmige Kniegelenkresektion. Excision und Ustion der erkrankten Hautstellen. — Heilung.

Die 7jähr. Bauerntochter Selma Buchholz aus Zitzenet bei Schivelbein leidet nach Angabe ihres Vaters seit etwa einem Jahre an Schmerzen und Steifigkeit im linken Kniegelenk.

Bei ihrer Aufnahme am 3. Juni 1893 ergiebt der
efund mässige Flexionsstellung des linken Unterschenkels
n Knie; völlige Streckung auch passiv nicht möglich;
lexion bis zum spitzen Winkel ausführbar. Starke
chwellung der Kapsel; Erguss nicht vorhanden. — Die
laut über dem rechten Knie sowie die Haut der rechten
nd linken Hand zeigen tuberkulös erkrankte Stellen.

Operation am 12. Juni 1893 in typischer Weise.
Die Kapsel wird mit der Patella in toto exstirpirt. Ein
nochenherd an der vorderen Kante der Fibia und ein
weiter am Condylus int. fem. werden ausgelöffelt und
usgebrannt. Jodeformemulsion, Etagenförmige Catgut-
aht, oberflächliche Seidennaht. Typischer Schienenverband.
Präparat. Dicke der abgesägten Lamellen $^1/_4$—$^1/_2$ cm.
Taf. II)

In zwei weiteren Sitzungen am 22. und 28. Juni
xstirpation und Ustion der erkrankten Hautstellen.

Verlauf günstig. Höchste Temperatur am Tage
ach der Operation 37,9°, am folgenden Tage 38,3°; dann
eberlos.

Erster Verbandwechsel am 6. Juli 1893.
Minimale Flexionsstellung, federnde Festigkeit. Schienen-
erband mit Correctur der Stellung.

Zweiter Verbandwechsel am 18. Juli 1893.
Resektionswunde völlig geheilt. Stellung gut, Gyps-
erband. Mit demselben Entlassung am 23. Juli 1893.

10. Schwere Tuberkulose des Kniegelenkes mit Erkrankung des Knochens und Bildung zahlreicher disseminirter Eiterherde in der Kapsel. Resection bogenförmig. — Heilung.

Die 39jähr. Bahnarbeiterfrau Florentine Böhnke aus
irschau erkrankte im Anschlusse an einen schweren Fall
n Juli 1890 an tuberkulöser Kniegelenkentzündung und
ehielt völlige Steifigkeit des linken Kniegelenks zurück.

Anfnahme erfolgt am 8. Juni 1893. Befund: Linkes Knie in mässiger Flexionsstellung. Schwellung der Kapsel mit geringem Erguss ins Kniegelenk. Obere Kante der Tibia auf Druck schmerzhaft.

Operation am 15. Juni 1893. Exstirpation der schwer tuberkulös erkrankten Gelenkkapsel mit Wegnahme der Patella. Radikale Ausräumung der zahlreichen disseminirten Eiterheerde. Bogenförmige Resektion der Gelenkenden. Ein Knochenherd am Condylus int. fem. wird mit Meissel und Paquelin behandelt.

Auf der Sägefläche der Tibia zeigen sich mehrere Granulationsherde; daher nochmals bogenförmige Absägung einer Knochenlamelle. (Siehe Präparat Taf. II.) Ein kleiner auch dann noch zurückgebliebener Herd an der Aussenseite der Tibia wird mit Meissel und Paquelin zerstört. Sorgfältige Blutstillung. Naht in gestreckter Stellung des Beines. Schienenverband.

Verlauf komplicirt durch Eintritt einer starken Nachblutung am Abende der Operation (Fieber war nicht vorhanden), welche trotz Einwickelung mit elastischer Binde nicht weicht. Daher Kochsalzinfusion von 500 ccm ins subcutane Gewebe und Verbandwechsel. Tamponade der blutenden Stellen mit Jodoformgaze, festanliegender Schienenverband. Befinden der Patientin am anderen Morgen leidlich. Während des Vormittags blutet der Verband wieder durch, daher Verbandwechsel in Aether-Narkose.

Nach Abnahme des Verbandes steht die Blutung völlig; die Jodoformgaze-Tamponade wird infolgedessen darüber belassen. Anlegen einer elastischen Gummibinde. Am 18. Juni keine weitere Nachblutung. Befinden der Patientin gut.

Verbandwechsel am 1. Juli 1893. Wunden reaktionslos. Stellung gut; Festigkeit noch gering.

Verbandwechsel am 19. Juli 1893. Wunden geheilt.

Festigkeit beginnend. Anlegung eines Gypsverbandes in gestreckter Stellung.

Am 25. Juli 1893 wird Patientin in Behandlung eines Arztes entlassen.

11. Tuberkulose des Kniegelenkes mit beginnender Knochenherdbildung und tuberkulösem Abscess. Bogenförmige Resektion. — Heilung.

Der 3jähr. Arbeitersohn Richard Brauer aus Pasewalk erkrankte vor einem Vierteljahr an tuberkulöser Kniegelenksentzündung mit deren Folgen.

Bei seiner Aufnahme am 25. Juni 1893 ergiebt der Befund mässige Flexion und Valgusstellung im linken Kniegelenk. Flexion möglich, dabei geringes Reiben. Am oberen Drittel der Tibia ein fluktuirender Abscess.

Operation am 29. Juni 1893. Spaltung und Exkochleation des Abscesses, Verlängerung des Schnittes bis zum oberen Recessus. Nach breiter Eröffnung des Gelenkes Exstirpation der Kapsel in toto. Bogenförmige Resektion beider Gelenkenden. Beseitigung eines kleinen Knochenherdes an der vorderen Tibiakante. Knochenflächen passen gut aufeinander. Patella bleibt erhalten nach Abschälung der Knorpelfläche. Jodoformemulsion. Naht. Typischer Schienenverband.

Das Präparat (Taf. II), weist fast nur die dünnen Knorpellamellen auf, grösste Dicke der Tibiascheibe ^{1}; bis $^1/_2$ cm.

Verlauf ausserordentlich günstig, vollkommen fieberfrei.

Erster Verbandwechsel am 13. Juli 1893. Knie in geringer Flexion, Wunden fast völlig geheilt. Correctur der Stellung.

Zweiter Verbandwechsel am 2. August 1893. Heilung. Knie in gestreckter Stellung.

Am 6. August 1893 wird Patient mit Gypsverband entlassen.

VII. Fall von rechtwinkeliger knöcherner Ankylose im Kniegelenk. Bogenförmige Resektion.

Die 23jährige Schneiderin Anna Wöller aus Trantow erkrankte vor 11 Jahren an einer Entzündung des linken Kniegelenkes, an welche sich eine Verkrümmung desselben anschloss. Diese verschlimmerte sich von Jahr zu Jahr, sodass sich Patientin schliesslich zur Aufsuchung der chirurgischen Klinik veranlasst sah.

Aufnahme am 19. Februar 1894.

Der Befund ergiebt Contractur des linken Kniegelenkes von 90°. Selbst Anwendung stärkerer Gewalt kann es aus dieser Stellung nicht herausbewegen. Verkürzung des linken Oberschenkels um 1 cm, des linken Unterschenkels um 3,5 cm. Fuss und Hüftgelenk normal.

Operation am 24. Februar 1894. Schnitt vom Condylus int. fem. quer über die Patella zum Condylus ext. Exstirpation der Patella, welche mit dem unteren Femurende bindegewebig verwachsen ist. Durchführung eines Elevatoriums zum Schutze der grossen Gefässe in der Kniekehle. Darauf Aussägung eines bogenförmigen Keiles aus der knöchernen Ankylose zwischen Femur und Tibia (grösster Durchmesser des Keiles 1 cm., Taf. II). Offene Tenotomie der spannenden Muskeln in der Kniekehle. Darauf Geradstellung des Beines bei vorzüglicher Adaptation der Knochenflächen. Naht. Schienenverband.

Verlauf gut, fieberfrei.

Was die Endresultate dieser hier beschriebenen Fälle von bogenförmiger Resektion im Kniegelenke anlangt, so

ergab sich auf diesbezügliche Anfragen an die Patienten resp. deren Eltern oder die behandelnden Aerzte, dass der Erfolg durchweg ein sehr guter war. So heisst es in der Mittheilung des betr. Arztes über den Knaben Blume aus Bielefeld (Fall von schwerer essentieller Kinderlähmung): „Der Knabe ging anfangs an einer Krücke und einem Stock, wobei es interessant war, zu sehen, wie er, der bis dahin nur elendiglich auf dem Erdboden herum rutschen konnte, sich nunmehr als Held fühlte, um sich in alle möglichen kleinen Raufereien mit seinen Altersgenossen einzulassen, mit seiner Krücke muthig dreinschlagend. Augenblicklich geht der Knabe theilweise schon ohne Hülfe des Stockes."

Der Vater des Knaben Modrow, (jenes äusserst schweren Falles von Knochentuberkulose des Kniegelenkes, bei welchem die Amputation anfangs unvermeidlich schien), schreibt unter anderem: „Das Bein meines Sohnes Hermann ist jetzt ganz gesund. Steif ist es ja geblieben, aber er kann es gut gebrauchen. Er geht wie die anderen Kinder zur Schule und kann ohne Stock und Beschwerden laufen."

Ueber den Fall Krentz aus Franzburg heisst es im Antwortschreiben: „Der Knabe Krentz hat allerdings den Verband noch um das Knie; doch empfindet er nicht die geringsten Beschwerden beim Gehen, Springen etc. Auch ist sein bisheriges Wachsthum ein gutes."

Ueber Martha Krassow theilt der behandelnde Arzt mit, dass der Verband schon im Oktober vorigen Jahres von ihm abgenommen wurde, und dass das Mädchen im Stande ist, meilenweit ohne jedes Hilfsmittel zu gehen.

Ich halte es für unnöthig, alle übrigen Mittheilungen hier anzuführen. Sie lauten, so weit es die Brauchbarkeit des operirten Beines anbelangt, durchaus günstig. So sind Lüdtke und Jantzen in der Ausübung ihrer Berufsarbeiten als Schneider bezw. Buchbinder im Wesentlichen nicht gehindert.

Nach den obigen Auseinandersetzungen unterliegt es wohl keinem Zweifel, dass derartige Erfolge mit keiner anderen Methode der Kniegelenkresektion zu erreichen gewesen wären, und diese zahlreichen überaus günstigen Resultate sind der beste Beweis für die Brauchbarkeit eines Verfahrens, dessen allgemeine und ausschliessliche Anwendung wohl nur noch eine Frage der Zeit sein dürfte.

An dieser Stelle sei es mir noch gestattet, meinem hochverehrten Lehrer Herrn Prof. Dr. Helferich für die gütige Ueberlassung des dieser Arbeit zu Grunde gelegten Materials meinen wärmsten Dank auszusprechen.

Litteratur.

Billroth und Winiwarter: Allgem. chirurg. Pathologie und Therapie.
Pitha und Billroth: Handbuch der Chirurgie.
Langenbeck: Archiv für klinische Chirurgie.
Ollier: Traité des Réscotions.

Lebenslauf.

Friedrich Krumnow, evangelischer Konfession, wurde am 13. Dezember 1870 als Sohn des Kaufmannes Alexander Krumnow und dessen Ehefrau Auguste, geb. Lierse, zu Grünberg in Schlesien geboren. Er besuchte zuerst das Realgymnasium seiner Vaterstadt, von Ostern 1884 an das Königliche Gymnasium zu Züllichau in der Neumark welches er Ostern 1889 mit dem Zeugniss der Reife verliess; besuchte in den folgenden vier Jahren zum Studium der Medizin die Universitäten Göttingen, Breslau und Berlin, während welcher Zeit er auch seiner activen Militairpflicht genügte, und wandte sich Ostern 1893 nach Greifswald, wo er am 12. Februar 1894 das Tentamen medicum und am 21. Februar 1894 das Examen rigorosum absolvirte.

Während seiner bisherigen Studienzeit besuchte er die Vorlesungen, Kliniken und Kurse folgender Herren Professoren und Dozenten:

Göttingen:

Ehlers. F. Merkel. Peter. Riecke.

Breslau:

Hasse.

Berlin:

v. Bardeleben. du Bois-Reymond. Fasbender. Hertwig. v. Hofmann. Klemperer. Kundt. Lewin. v. Noorden. Virchow. Waldeyer.

Greifswald:

Grawitz. Helferich. Krabler. Löffler. Mosler. Pernice. Strübing.

Allen diesen seinen hochverehrten Lehrern spricht Verfasser an dieser Stelle seinen Dank aus.

Thesen.

I.

Es giebt, streng genommen, überhaupt kein asep-tisches Fieber.

II.

Die Aether-Narkose ist der Chloroform-Narkose in jeder Weise vorzuziehen.

III.

Vom Standpunkte der Hygiene aus ist Personen, welche mit ansteckenden Krankheiten behaftet sind, für deren ganze Dauer, eine Verehelichung nicht zu gestatten.

Louis Blume.

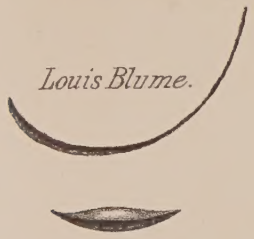

Anna Berg.



Martha Krassow.

Erich Wendt.



Johann Gentz.



Heinrich Lange.

Auguste Meierhof.



Wilhelm Kühn.

August Jann.

Ferdinand Michaelis.

Hermann Modrow.





Lith. Anst. v. Julius Abel, Greifswald.